Anomalías congénitas de la tráquea y de los grandes bronquios

P Froehlich
V Furminieux
P Fontaine
A Morgon

Resumen. – Las anomalías congénitas de la tráquea y de los grandes bronquios constituyen un conjunto de malformaciones raras. Pueden descubrirse por una sintomatología de disnea obstructiva más o menos grave o por síntomas digestivos. Este cuadro puede aparecer desde el período neonatal y poner en peligro el pronóstico vital o instalarse progresivamente en el recién nacido. En otros casos se trata de un descubrimiento fortuito durante una endoscopia en un adulto. En todos los casos, la endoscopia de las vías aerodigestivas superiores es esencial para el diagnóstico. Los progresos realizados en el terreno de la endoscopia permiten la realización de esta exploración en condiciones de máxima seguridad. Idealmente la exploración se realiza por un equipo entrenado, bajo anestesia general en ventilación espontánea. Las anomalías congénitas pueden clasificarse, a nivel de la tráquea y de los bronquios, en función de sus características clínicas y endoscópicas (cuadro I).

© 2000, Editions Scientifiques et Médicales Elsevier SAS, París. Todos los derechos reservados.

Anomalías congénitas de la tráquea

ESTENOSIS CONGÉNITAS

Anatomía patológica

La estenosis traqueal congénita puede localizarse en una parte de la tráquea, habitualmente el tercio inferior, o más raramente extenderse a toda la tráquea *(fig. 1)*. Es posible la extensión a la carina y a los bronquios principales cuando la estenosis alcanza el tercio inferior de la tráquea. En todos los casos, la pared posterior membranosa de la tráquea está parcial o completamente ausente a nivel de la zona estenosada, lo cual da un aspecto de anillos cartilaginosos circulares completos. Una estenosis con fusión de los anillos cartilaginosos en toda la tráquea se observa raramente en las estenosis congénitas [24]. El primer anillo traqueal puede estar anormalmente impactado en el cartílago cricoides, manifiestándose entonces mediante un cuadro de estenosis subglótica [46].

Embriología

No existe explicación embriológica evidente para este tipo de malformaciones. Durante la octava semana de gestación las células mesenquimatosas que rodean el tubo traqueal endodérmico se diferencian en células cartilaginosas primitivas y células musculares. Los arcos cartilaginosos traqueales y la pared fibromuscular aparecen durante la décima semana. La formación de anillos completos o casi completos parece deberse al crecimiento desequilibrado entre estos dos tejidos [7].

Patrick Froehlich : *Professeur des Universités, praticien hospitalier, département d'ORL et de chirurgie cervicofaciale.*
Véronique Furminieux : *Interne des hôpitaux de Lyon.*
P Fontaine : *Assistant-chef de clinique.*
Alain Morgon : *Professeur des Universités, praticien hospitalier.*
Hôpital Edouard-Herriot, place d'Arsonval, 69003 Lyon.

Cuadro I. – Clasificación de las anomalías congénitas de la tráquea y de los grandes bronquios.

Anomalías de la tráquea
Estenosis
Traqueomalacia
Agenesia
Anomalías de los grandes bronquios
Atresia
Agenesia broncopulmonar
Estenosis
Anomalías de división de los bronquios
Broncomalacia
Evaginaciones traqueobronquiales

Sintomatología

La estenosis se revela durante los primeros meses de vida, a veces desde el período neonatal. En caso de insuficiencia respiratoria aguda en el nacimiento, la intubación traqueal puede resultar difícil debido a la estenosis, lo cual exige la utilización de una sonda de pequeño tamaño. La sintomatología generalmente es menos aguda. Comprende estridor y disnea obstructiva traqueal, tos perruna, neumonías recidivantes, episodios de apnea y de cianosis. El episodio inicial a menudo es desencadenado por una infección respiratoria vírica. Existe a veces un retraso pondostatural.

Diagnóstico

El diagnóstico puede sospecharse a partir de la radiografía de tórax, que muestra el estrechamiento de las vías aéreas traqueales.
El diagnóstico se establece fundamentalmente mediante la endoscopia. Permite determinar la localización de la estenosis, su extensión en altura, su gravedad y su tipo *(fig. 2)*. Los

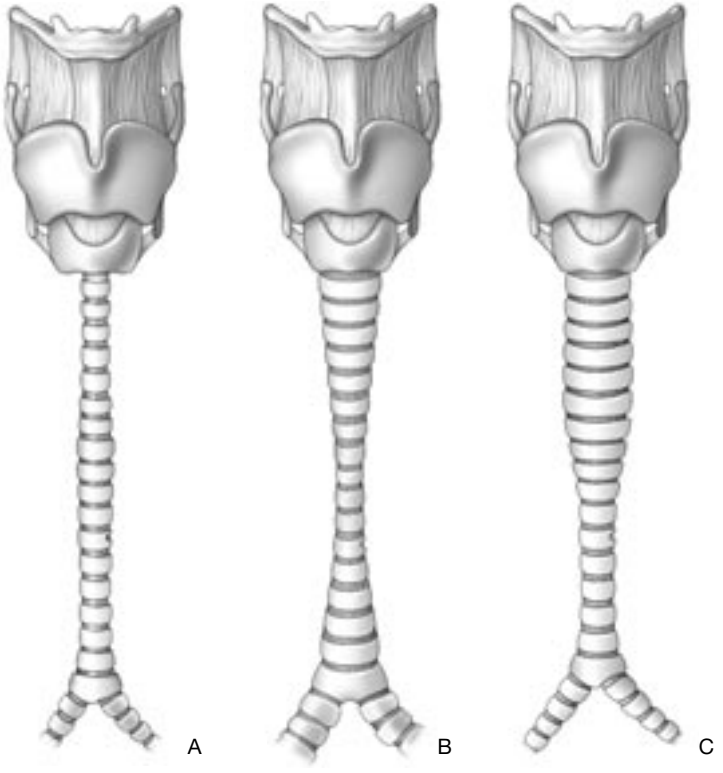

1 *Se encuentran tres tipos principales de estenosis.*
A. Hipoplasia generalizada con una estenosis uniforme de toda la tráquea.
B. Estenosis en embudo con disminución progresiva del diámetro traqueal.
C. Estenosis segmentaria limitada a algunos anillos traqueales.

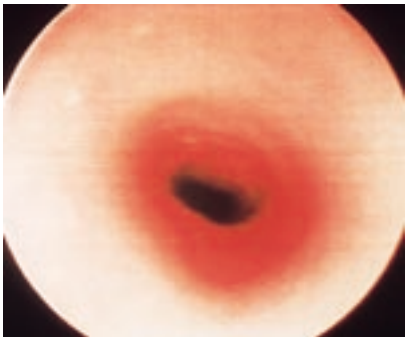

2 *Aspecto endoscópico de una estenosis congénita del tercio inferior de la tráquea con anillos cartilaginosos completos.*

anillos traqueales cartilaginosos completos sin pared membranosa posterior se visualizan a nivel de la estenosis. Sin embargo, la mucosa de cobertura puede ser inflamatoria y dificultar esta observación. El paso de un broncoscopio de tamaño adecuado al peso del niño resulta imposible a nivel de la estenosis. En las estenosis más estrechas, incluso el paso de un instrumento óptico de 1,8 mm de diámetro puede resultar imposible, lo que impide determinar la extensión distal de la misma.

La tomografía computadorizada (TC) puede ser útil para completar la endoscopia, precisando la extensión a la carina y a los bronquios principales.

La estenosis traqueal puede presentarse aislada o asociada a otras malformaciones congénitas, cardiovasculares y de las vías aéreas superiores, que se identifican mediante la endoscopia y la resonancia magnética (RM) [11].

Tratamiento

A pesar de los progresos realizados en los campos de la anestesia, la cirugía pediátrica y la reconstrucción de las vías aéreas, el tratamiento quirúrgico de las estenosis congénitas traqueales sigue siendo difícil. Se han intentado tratamientos no quirúrgicos que han alcanzado tasas de supervivencia que varían

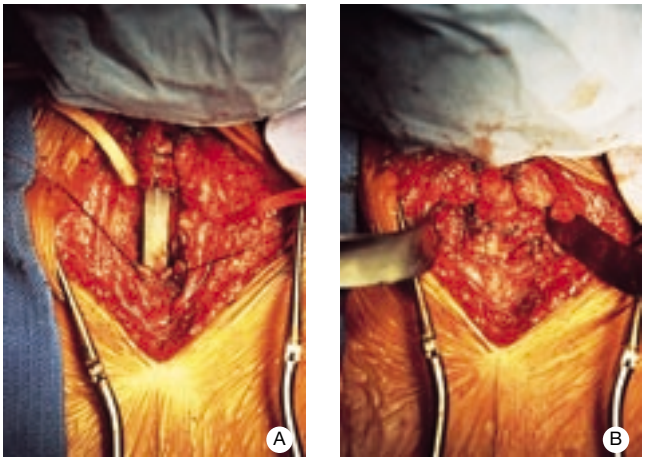

3 *Resección y anastomosis traqueal.*
A. Resección del segmento traqueal estenosado. La sonda de intubación puede introducirse en la tráquea subesténotica después de la resección del segmento estenosado.
B. Anastomosis de la tráquea proximal y de la tráquea distal alrededor de la sonda de intubación.

entre el 25 y el 70 % [4]. El tratamiento quirúrgico consiste en una resección o un ensanchamiento de la tráquea estenosada.

Puede realizarse resección traqueal con anastomosis terminoterminal *(fig. 3)*. Esta resección puede alcanzar un tercio de la altura de la tráquea si es necesario [29]. La traqueoplastia es otro procedimiento quirúrgico posible. El ensanchamiento traqueal se hace con material autólogo, cartílago costal [5] o pericardio [1, 23]. Esta traqueoplastia puede realizarse en un tiempo sin traqueotomía [20] *(fig. 4)*. En caso de extensión a la carina y a los bronquios, la utilización de una circulación extracorpórea puede ser necesaria para permitir la corrección de la estenosis en toda su longitud. Las malformaciones vasculares asociadas se corrigen en lo posible durante el mismo tiempo quirúrgico.

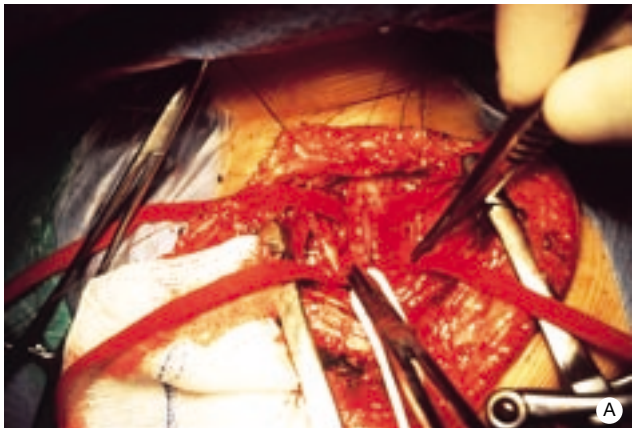

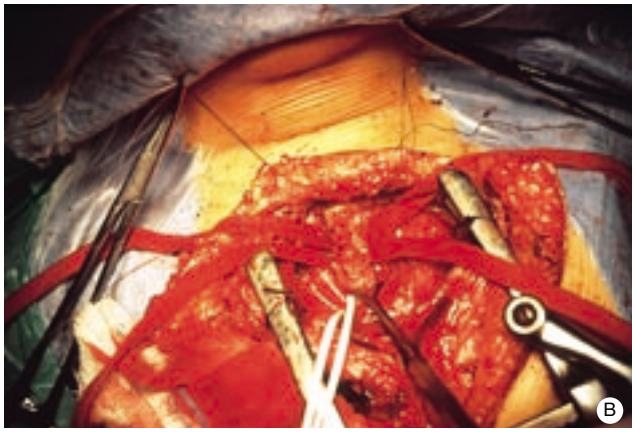

4 *Traqueoplastia.*
A. Abertura mediana vertical a la altura del segmento estenosado. Esto permite hacer progresar la sonda de intubación distalmente con respecto a la estenosis.
B. Injerto de cartílago costal entre los bordes de la tráquea abierta.

Pueden ser necesarias endoscopias postoperatorias para la exéresis de tejido de granulación o la dilatación de un anillo de estenosis a nivel de la zona de anastomosis.

TRAQUEOMALACIAS

Definición

La definición de la traqueomalacia ha evolucionado, introduciendo una confusión en la literatura médica en lo que concierne a las causas y los criterios de diagnóstico *(cuadro II).* Los términos discinesias traqueales [8] o colapso mayor de las vías aéreas [30], preferibles a traqueomalacia, se han propuesto para definir esta entidad. La traqueomalacia se define como un colapso de la luz traqueal durante la espiración. Debe ser distinguida de la laringomalacia.

Fisiológicamente, existe una reducción de la luz traqueal en espiración debido a la hiperpresión intratorácica. Incluso cuando la pared posterior se hace convexa hacia adelante, mantiene normalmente una distancia con respecto a la pared cartilaginosa, dejando un espacio suficiente para el paso del aire espirado. En caso de traqueomalacia, este fenómeno está exagerado, de manera que las paredes anterior y posterior se aproximan una a la otra. Pueden observarse grados variables de obstrucción. La relación entre pared anterior cartilaginosa y pared posterior membranosa es de 2 a 3 sobre 1, mientras que normalmente está comprendida entre 4 a 5 sobre 1 [3]. En casos extremos, en particular durante los esfuerzos que aumentan el trabajo respiratorio, las paredes entran en contacto.

Diagnóstico

Los signos clínicos pueden ser moderados o graves. Dependen de la localización, de la extensión y del grado de la traqueomalacia. El cuadro varía según la etiología, presentando algunos signos específicos.

Estos signos comprenden estridor, tos perruna, hiperextensión de la cabeza, infecciones respiratorias recidivantes, obstrucción traqueobronquial y, a veces, accesos de apnea refleja. Estos últimos pueden acarrear un paro cardiorrespiratorio y orientan hacia una compresión traqueobronquial de origen cardiovascular.

Las radiografías torácicas pueden mostrar una reducción de la luz traqueal, pero son insuficientes para identificar la causa de esta reducción. La endoscopia bajo anestesia general en ventilación espontánea permite identificar mejor la traqueomalacia y, eventualmente, una anomalía asociada, como una compresión traqueal extrínseca. Es posible una observación dinámica de la tráquea, particularmente durante las fases de inducción anestésica y al despertar.

Una ecografía cardíaca y de los troncos arteriales supraaórticos permite identificar la causa de una compresión extrínseca asociada. Puede ser completada por una angio-RM.

Cuadro II. – Clasificación de las traqueomalacias según los datos histológicos, clínicos y endoscópicos.

Traqueomalacia intrínseca
Primaria
Asociada
Fístula traqueoesofágica
Enfermedad sistémica: mucopolisacaridosis, síndrome de Larsen
Traqueomalacia asociada a una compresión extrínseca
Malformación cardiovascular
Slings vasculares
Arteria innominada anómala
Slings de la arteria pulmonar
Arteria subclavia izquierda aberrante
Arcos aórticos
Doble arco aórtico
Arco aórtico derecho asociado a ligamento arterial, aorta retro-esofágica y arteria subclavia izquierda aberrante
Dilatación de las arterias pulmonares
Tumores
Quistes broncogénicos
Linfangioma, hemangioma
Teratoma
Bocio, timo agrandado
Anomalía ósea torácica
Pectus excavatum, escoliosis grave
Traqueomalacia adquirida
Intubación y ventilación prolongada con alta presión
Traqueotomía
Traqueobronquitis

Traqueomalacia intrínseca

Se dividen en dos grupos: las traqueomalacias primarias, que son raras, y las traqueomalacias asociadas a diversas anomalías, siendo la atresia del esófago con fístula traqueoesofágica la más frecuente. Los síndromes específicos, como el síndrome de Larsen o algunas mucopolisacaridosis, presentan modificaciones propias de las estructuras cartilaginosas que no serán discutidas aquí.

Traqueomalacia primaria

Esta situación se observa a veces en el lactante muy prematuro. Esta malformación se caracteriza por una fragilidad de los cartílagos traqueales, cuyo grosor está reducido, y por una distensión de la pared posterior membranosa. Las fibras musculares están ausentes a nivel de la pared posterior. La pared anterior no resiste tan bien a la hiperpresión mediastínica y la pared posterior, hipotónica, es laxa y flotante. Conlleva una disminución del diámetro anteroposterior de la tráquea durante la espiración. El origen congénito es discutido, pues la traqueomalacia se observa habitualmente en el lactante muy prematuro que presenta una enfermedad de membranas hialinas que ha requerido una intubación prolongada con ventilación a presión positiva, situación que por sí misma puede dar lugar a una traqueomalacia. Ésta puede manifestarse por dificultades de ventilación si la sonda de intubación no atraviesa completamente el segmento traqueal anómalo o, si la malacia se extiende a los bronquios principales provocando una traqueobroncomalacia, por una extubación imposible, o por tos perruna e incluso disnea inspiratoria y espiratoria tras la extubación.

Se ha obsevado una situación clínica similar en raros casos de niños nacidos a término. La endoscopia confirma el diagnóstico mostrando la ausencia de soporte cartilaginoso traqueal y el ensanchamiento de la pared posterior membranosa.

La evolución generalmente lleva hacia una mejoría progresiva durante el crecimiento. La tráquea adquiere seguramente una cierta rigidez a nivel de la pared anterior. La sintomatología desaparece habitualmente entre los 18 y los 24 meses. Durante esta evolución favorable pueden aparecer episodios de obstrucción traqueobronquial o infecciones pulmonares.

A veces la obstrucción traqueal requiere intubación traqueal y ventilación asistida temporalmente. La gravedad raramente es tan grande como para prever una obstrucción prolongada importante. En tal caso es necesaria una traqueotomía en espera de una mejoría espontánea suficiente para permitir la ventilación por vías naturales. La intubación y la traqueotomía pueden aumentar la traqueomalacia por las lesiones traqueales inducidas por la sonda de intubación o la cánula. Algunas técnicas no invasivas de ventilación por máscara en presión positiva como la BiPAP *(Bi-level Positive Airway Pressure)* pueden evitar la intubación o una traqueotomía y resolver un cuadro obstructivo difícil. Las técnicas de ventilación continua en presión positiva por la cánula de traqueotomía [50] tienen una eficacia discutida sobre una posible aceleración de la maduración traqueal. En caso de broncomalacia asociada, los ensayos de calibración mediante la colocación de prótesis endoluminales expansibles están aún en el terreno de la experimentación [16].

Traqueomalacia asociada a fístula traqueoesofágica

- *Epidemiología*

La traqueomalacia se observa habitualmente en asociación con una fístula traqueoesofágica generalmente en una atresia del esófago. La atresia del esófago afecta a uno de cada 3 000 recién nacidos. La forma más frecuente (95 % de los casos) comprende una atresia del esófago superior y una fístula traqueoesofágica inferior (tipo III). La traqueomalacia se constata frecuentemente mediante una endoscopia y es sintomática en menos de un tercio de los casos [14, 43]. Las fístulas aisladas son raras y pueden revelarse solamente en la edad adulta.

- *Embriología*

Los cartílagos traqueales son anormales y el músculo transverso a nivel de la pared posterior es amplio [48]. Se han enunciado diversas teorías para intentar explicar la fístula traqueoesofágica y su asociación a la traqueomalacia. Los tractos respiratorio y esofágico tienen un origen común durante las primeras etapas del desarrollo embrionario. Alrededor de la sexta semana de gestación, se desarrollan, a cada lado de este tracto común, surcos laterales que se fusionan sobre la línea media formando así el septo intertraqueoesofágico. La desviación posterior de este septo es responsable de la atresia esofágica con fístula traqueoesofágica. El desarrollo anormal de los cartílagos traqueales podría ser consecutivo a esta desviación dorsal del septo. Puede añadirse una dilatación de la bolsa proximal esofágica que provoca una hiperpresión crónica sobre la tráquea. En cambio, la traqueomalacia no se observa en las formas de atresia esofágica sin fístula [36].

La enfermedad afecta generalmente a la tráquea situada proximalmente y por delante de la fístula. La mucosa traqueal está recubierta por un epitelio queratinizado [13].

El tapiz mucociliar está alterado y participa, junto con la obstrucción, en la retención mucosa subyacente responsable de obstrucción y de sobreinfecciones broncopulmonares. Esta displasia mucosa se observa especialmente a nivel de la pared posterior. Puede ser de origen congénito o reflejar una metaplasia consecutiva a las broncoaspiraciones.

- *Sintomatología*

La traqueomalacia en el caso de una atresia de esófago tipo III es asintomática o responsable de dificultades ventilatorias postoperatorias. Puede requerir el mantenimiento prolongado de una sonda de intubación endotraqueal o, si la extubación ha sido posible, provocar accesos paroxísticos de disnea obstructiva en los días siguientes. Es raro que este período postoperatorio no pueda ser superado. El niño permanece generalmente asintomático con el paso del tiempo. De todos modos, pueden ser necesarias dilataciones esofágicas para estenosis a nivel de la zona de anastomosis. La traqueomalacia puede manifestarse entonces por episodios de disnea obstructiva durante las fases de inducción y de despertar anestésico. La persistencia de signos respiratorios conduce a la realización de una endoscopia.

La endoscopia traqueal objetiva una traqueomalacia general de la tráquea por encima de la fístula ciega. Los cartílagos adquieren una morfología aplastada y la pared posterior, ensanchada, avanza en la luz traqueal [2] *(fig. 5)*. La traqueomalacia puede extenderse a nivel del tercio inferior de la tráquea debido a una compresión asociada provocada por la arteria innominada.

Es raro que se considere la realización de una traqueotomía, la cual es inevitable, en cambio, en caso de traqueomalacia en un niño que presenta signos obstructivos muy importantes [17]. Una aortopexia puede permitir evitar una traqueotomía en caso de patología de la arteria innominada asociada [45].

Menos del 5 % de las fístulas traqueoesofágicas aparecen fuera del contexto de atresia del esófago. La fístula puede manifestarse por una hiperproducción de secreciones faríngeas y broncoaspiraciones repetidas, estridor espiratorio o tos perruna. El cuadro clínico se exacerba durante el llanto, los gritos o durante la alimentación. Puede aparecer disnea de esfuerzo. En las formas graves, el estridor y la disnea se observan incluso en reposo y pueden complicarse con crisis apneicas agudas. Se han propuesto tratamientos endoscópicos para obturar la fístula [40] pero habitualmente es necesario un acceso quirúrgico externo, por vía cervical o torácica según la localización de la fístula.

Traqueomalacia asociada a compresión vascular

En el niño, las compresiones extrínsecas traqueales son habitualmente de origen vascular, siendo excepcional la etiología tumoral. Se trata de anomalías o de variantes anatómicas de los grandes vasos mediastínicos: cayado aórtico y sus ramas, conducto arterioso, arteria pulmonar, vasos supernumera-

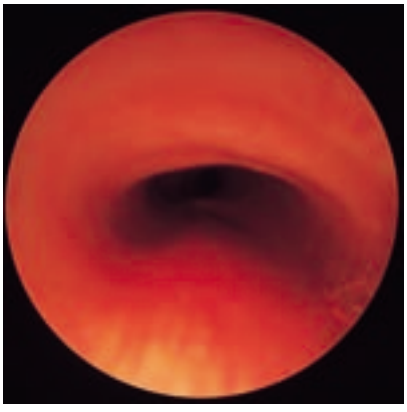

5 *Traqueomalacia en una atresia de esófago tipo III. En esta forma moderada existe un aplanamiento anterior de los cartílagos traqueales por encima y a la altura de la fístula y un ensanchamiento de la pared posterior.*

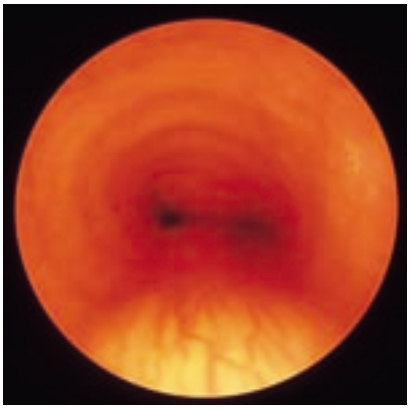

6 *Tercio inferior de la tráquea, malácico y casi completamente comprimido por la arteria innominada.*

rios. En algunas formas anatómicas, puede asociarse una compresión esofágica. La traqueomalacia revela habitualmente un tronco innominado anormal, raramente un doble arco aórtico. Otras causas de compresión traqueal pueden estar asociadas a una traqueomalacia pero son generalmente identificadas por su sintomatología propia.

En todos los casos, cuando la compresión puede ser eliminada, es frecuente que la sintomatología de traqueomalacia, generalmente mínima, persista una vez retirado el obstáculo y se atenúe progresivamente. Puede conllevar dificultades en la extubación cuando se ha realizado una intervención quirúrgica para corregir el obstáculo. Una sintomatología postoperatoria de traqueomalacia grave debe llevar a realizar una reevaluación endoscópica de las vías aéreas.

Se tratan aquí las anomalías en las que los signos de obstrucción traqueal dominan el cuadro clínico.

- *Arteria innominada aberrante*

El nacimiento de la arteria innominada sobre el cayado de la aorta puede ser anormalmente posterior. La arteria que cruza la pared anterior de la tráquea a 1 o 2 cm por encima de la carina, se apoya de forma anómala sobre los cartílagos traqueales.

Los signos clínicos aparecen habitualmente entre el sexto y el noveno mes de vida. El niño presenta estridor y tos ronca. Pueden asociarse dificultades durante la alimentación, con cianosis perprandial y vómitos per o posprandiales. Pueden producirse neumopatías recidivantes. En las formas graves aparece una disnea inspiratoria y espiratoria, agravada por el decúbito, principalmente durante el sueño. Pueden aparecer apneas reflejas durante la alimentación, el decúbito o imprevisiblemente. Son generalmente cortas, de algunos segundos, pero pueden complicarse con un paro cardíaco. La radiografía simple de perfil de tórax y las radiografías cervicales de frente y de perfil con rayos blandos pueden mostrar la compresión traqueal anterior. Sin embargo no aportan, en general, ningún elemento para el diagnóstico. La endoscopia es necesaria para confirmar el diagnóstico *(fig. 6)*. Muestra la zona de compresión anterior a nivel del tercio inferior de la tráquea sobre dos o tres arcos y 1 o 2 cm por encima de la carina. Esta zona es pulsátil y sincrónica con el pulso. La traqueomalacia es localizada, pero más extensa que la propia zona de compresión.

La angio-RM muestra el origen posterior del tronco innominado aberrante a nivel del cayado de la aorta.

Habitualmente, la sintomatología es mínima o moderada, controlable mediante un tratamiento médico y sintomático que asocia aerosoles humidificadores, incluso oxigenoterapia, curas cortas de corticosteroides y antibióticos.

La cirugía se reserva para las formas clínicamente graves con una traqueomalacia importante. La reimplantación anterior de la arteria innominada es una solución quirúrgica difícil y generalmente se prefiere la aortopexia [9]. Esta operación consiste en suspender la cara anterior de la arteria innominada a la cara posterior del esternón. El acceso se realiza por toracotomía anterior derecha o por esternotomía. La fascia de unión de la arteria a la cara anterior de la tráquea se conserva, lo cual permite traccionar la pared traqueal hacia adelante y ampliar la luz traqueal durante la suspensión [26]. Una fibroscopia peroperatoria a través de la sonda de intubación verifica la correcta abertura traqueal durante el tiempo de pexia.

- *Doble arco aórtico*

Es la anomalía vascular que provoca las compresiones traqueales más graves en el recién nacido. El doble arco resulta de un defecto de reabsorción del cuarto arco aórtico distal derecho durante la embriogénesis. La aorta ascendente se divide en dos ramas que circulan a ambos lados del eje traqueoesofágico y se reúnen por detrás del esófago, constituyendo la aorta descendente. El arco izquierdo suele ser el más pequeño, incluso atrésico y no funcional *(fig. 7)*.

La sintomatología resulta de la compresión a la vez aérea y digestiva. En general, el niño presenta en el período neonatal estridor, tos crónica ronca, disnea, disfagia, vómitos y broncoaspiraciones responsables de neumonías. Pueden producirse episodios de apneas reflejas durante la alimentación.

El arco aórtico derecho, así como la compresión traqueal, en forma de indentación bilateral, a veces pueden ser localizados sobre la radiografía torácica de frente. La radiografía de perfil puede mostrar la compresión traqueal anterior. El tránsito esofágico baritado muestra la compresión esofágica posterior.

La endoscopia representa una etapa diagnóstica importante cuando la sintomatología inicial es traqueal y el diagnóstico no ha sido establecido anteriormente. La tráquea está comprimida a nivel de las paredes laterales en su porción supracarinal y en la carina [42]. La ecografía evidencia el arco aórtico y sus diferentes ramas. La angio-RM objetiva la aorta descendente.

El tratamiento es quirúrgico y consiste en excluir el arco no predominante a través de una toracotomía. Los resultados sobre la alimentación en general son inmediatos; los síntomas relacionados con la traqueomalacia desaparecen de forma más progresiva [37].

AGENESIA TRAQUEAL

La agenesia traqueal es una malformación rara y siempre fatal. Puede ser aislada o formar parte de una asociación malformativa como que la asociación VACTERL (anomalías ver-

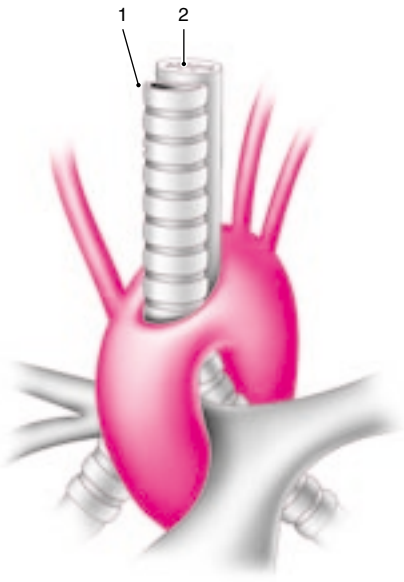

7 *Doble arco aórtico que comprime el tercio inferior de la tráquea (1) y el esófago (2).*

tebrales, imperforación anal, malformaciones cardíacas, fístula traqueoesofágica, displasia renal, anomalías de las falanges) [15, 32] o la asociación TACRD (atresia laríngea, malformaciones cardiovasculares, anomalías pulmonares, atresia duodenal, anomalías gástricas, esplénicas y pancreáticas) [10].

La tráquea y el esófago se desarrollan a partir del conducto primario que disminuye progresivamente de tamaño. Pueden aparecer tres malformaciones mayores: fístula traqueoesofágica con atresia del esófago, diastema laringotraqueal y atresia de esófago. En caso de fístula o de diastema la malformación se desarrolla durante la separación ventral del espacio traqueoesofágico en tráquea, lo que provoca una comunicación entre tráquea y esófago. La atresia traqueal está relacionada con una deformación durante la separación dorsal del espacio traqueoesofágico que se diferencia normalmente en esófago y a partir del cual se desarrollan tráquea y bronquios [27]. En este caso la laringe también es anormal [22].

La insuficiencia respiratoria está presente desde el nacimiento. El niño no emite ningún grito. La intubación es generalmente imposible. Se han descrito supervivencias cortas cuando existe un pasaje de aire entre esófago y tráquea o bronquios y la intubación se realiza a través de esta fístula [28]. Pero hasta la fecha, todas las tentativas de reconstrucción traqueal han fracasado [21].

Anomalías congénitas de los grandes bronquios

Las anomalías de los grandes bronquios pueden manifestarse mediante signos de obstrucción espiratoria o infecciones broncopulmonares, cuadros que habitualmente no orientan hacia la otorrinolaringología. TC y RM constituyen a menudo los exámenes complementarios de elección para visualizar las malformaciones. Mientras que la cirugía endoscópica desarrollada en ORL a menudo es utilizable en caso de lesión adquirida de los grandes bronquios, la cirugía torácica generalmente es necesaria en caso de anomalías congénitas que requieren un tratamiento quirúrgico.

Sin embargo, las anomalías congénitas de los grandes bronquios a menudo son asintomáticas y pueden ser descubiertas en una radiografía de tórax o mediante una endoscopia de las vías aéreas superiores. Es importante entonces saber identificar estas anomalías y conocer los procedimientos de diagnóstico y terapéuticos.

ATRESIA BRONQUIAL

La atresia localizada de un bronquio es una malformación rara. Es una de las causas de enfisema congénito localizado. Este enfisema está situado distalmente con respecto al bronquio atrésico.

Se trata de una patología ciertamente subestimada pues habitualmente es asintomática; el diagnóstico se descubre de modo fortuito en la radiografía pulmonar. En el adulto aparecen generalmente cuatro formas sintomáticas, contrariamente a las otras causas de enfisema congénito localizado que se manifiestan en las primeros meses de vida. El cuadro clínico presenta sobreinfecciones broncopulmonares de repetición con riesgo de infección por Aspergillus. Puede desarrollarse un pectus excavatum [47].

En la radiografía de pulmón existe una imagen hiperdensa yuxtahiliar que refleja un broncocele asociado a una distensión pulmonar distal. Habitualmente la anomalía se sitúa a nivel del lóbulo superior izquierdo. Una eventual broncografía objetiva la ausencia de inyección del bronquio atrésico. El escáner con contraste es la exploración de elección para identificar la obstrucción bronquial y la hiperaeración pulmonar distal [25, 34].

El tratamiento quirúrgico consiste en la resección del bronquio con el área pulmonar correspondiente. En las formas sintomáticas, cuando la zona distendida es responsable de una compresión del pulmón adyacente o cuando existen infecciones broncopulmonares recurrentes o neumotórax. El tratamiento de las formas asintomáticas es controvertido, sobre todo teniendo en cuenta que la mayoría de éstas han sido operadas en el pasado, lo que hace que la historia natural de esta patología es poco conocida.

AGENESIA BRONCOPULMONAR

La ausencia congénita de un bronquio es rara. Según la localización, está asociada a una agenesia pulmonar o lobar.

El descubrimiento puede no hacerse hasta la edad adulta cuando la lesión está limitada a un lóbulo, con ocasión de una exploración complementaria o, menos a menudo, por la aparición de signos clínicos.

La lesión unilateral completa, habitualmente izquierda, es compatible con la vida. Sin embargo, el pronóstico a menudo es sombrío por la presencia de otras malformaciones asociadas. La revelación clínica se produce en la infancia, a veces en el período neonatal, por disnea y cianosis. La placa frontal de tórax muestra una opacidad y herniación del mediastino y del pulmón contralateral. Radiológicamente puede existir duda diagnóstica con respecto a una atelectasia por retención mucosa o tapón meconial. La broncoscopia debe ser prudente, pues la reserva respiratoria del niño es escasa. La endoscopia muestra la ausencia de luz bronquial correspondiente. Finalmente la TC objetiva la hipoplasia pulmonar o lobar, la ausencia del bronquio, la vascularización anómala y la hiperaeración compensatoria contralateral o ipsolateral [33, 34].

No existe tratamiento curativo. El tratamiento es sintomático, y está destinado a limitar los riesgos de obstrucción o de infección broncopulmonar contralateral.

ESTENOSIS BRONQUIAL

■ *Hipoplasia bronquial*

La hipoplasia es una causa de estenosis rara en relación con las compresiones extrínsecas. Afecta especialmente a los bron-

quios segmentarios. Se caracteriza por una hipoplasia de los cartílagos bronquiales, responsable del colapso durante la espiración [12]. Da como resultado un enfisema lobar. Ese enfisema puede acarrear una compresión del tejido pulmonar adyacente sano y también producir una hernia a través del mediastino. La hipoplasia puede traducirse en infecciones broncopulmonares reiteradas o disnea espiratoria relacionada con la compresión. Se proponen técnicas de dilatación endoscópica del bronquio estenosado [41] pero la resección de la zona lobar enfisematosa generalmente es necesaria.

Membranas

Una membrana corresponde a un diafragma mucoso que obtura en mayor o menor medida la luz bronquial. Esta anomalía puede observarse a nivel de todos los bronquios, cualquiera que sea su tamaño.

La membrana puede acarrear un cuadro de obstrucción bronquial; el tratamiento consiste entonces en su sección durante la endoscopia. También puede manifestarse por un enfisema lobar congénito y requerir entonces una lobectomía [39].

BRONCOMALACIA

La broncomalacia congénita aparece raramente aislada, fuera de una traqueomalacia.

Se define como un colapso espiratorio de los bronquios, responsable de una reducción de al menos el 75 % de la luz bronquial, siendo el calibre normal en inspiración. Afecta a los bronquios principales y puede extenderse a los bronquios segmentarios. La aparición de bronquiectasias puede complicar su evolución.

La broncomalacia congénita aislada, sin traqueomalacia, aparece generalmente en caso de dilatación de las arterias pulmonares. La insuficiencia respiratoria se relaciona con una descompensación cardíaca, una neumopatía o compresión pulmonar y muy raramente con la broncomalacia. Las arterias pulmonares dilatadas pueden comprimir el bronquio principal izquierdo en contacto con la arteria pulmonar izquierda, o la unión entre tronco intermediario y bronquio lobar medio en contacto con la arteria pulmonar derecha.

La dilatación de las arterias pulmonares se produce en un cuadro de hipertensión arterial pulmonar (comunicación interventricular, conducto arterioso persistente) o más raramente en ausencia de tal hipertensión (comunicación interauricular, tetralogía de Fallot) [49].

ANOMALÍAS DE SEGMENTACIÓN DE LOS BRONQUIOS

Las anomalías de segmentación bronquial son frecuentes, especialmente a nivel de los bronquios segmentarios. Son generalmente asintomáticas. Algunas formas son lo suficientemente graves como para necesitar la resección. Existen diferentes formas de anomalías de la sistematización bronquial:

— el anisomerismo corresponde a una disposición asimétrica de la arborización bronquial; el situs inversus tiene una disposición invertida con respecto a la normal;

— el isomerismo traduce una disposición simétrica de la arborización bronquial que lleva a buscar una cardiopatía. El dextroisomerismo caracteriza a un árbol bronquial izquierdo idéntico al derecho. Está asociado a la asplenia. El levoisomerismo caracteriza a un árbol bronquial derecho idéntico al izquierdo. Se asocia a una polisplenia.

EVAGINACIONES TRAQUEOBRONQUIALES

Durante el período embrionario están presentes los primordios bronquiales supernumerarios. Estos primordios regresan espontáneamente. La persistencia y el desarrollo anormal de estos esbozos respiratorios supernumerarios son hipótesis generalmente elegidas para explicar diversas malformaciones.

— Los divertículos traqueales se vinculan al desarrollo de esbozos bronquiales implantados en la tráquea y que comunican con ella. Pueden evolucionar hacia la constitución de un bronquio supernumerario, de un traqueocele o de una traqueobroncomegalia [19].

— Los quistes broncogénicos provienen de esbozos respiratorios supernumerarios cuya parte proximal aborta y cuya parte distal se desarrolla.

— Las fístulas traqueobiliares podrían estar ligadas al desarrollo anormal de un esbozo bronquial que entraría en contacto con las vías biliares.

Bronquios supernumerarios

El origen traqueal del bronquio lobar superior derecho es la anomalía de división más frecuente. Se detecta generalmente durante una endoscopia traqueobronquial. Rara vez esta malformación está asociada a infecciones recidivantes en el territorio pulmonar distal, a atelectasias o bronquiectasias secundarias a una estenosis del bronquio. En estos casos la TC y la RM permiten visualizar el bronquio anómalo y el parénquima pulmonar dependiente, más a menudo segmentario o subsegmentario que lobar [18]. La broncografía puede entonces obviarse. El bronquio traqueal tiene habitualmente un origen anómalo, a veces un bronquio supernumerario.

Se han observado otras anomalías de división raras. Un bronquio cardíaco accesorio puede detectarse en la endoscopia o manifestarse clínicamente por hemoptisis e infecciones recidivantes y puede entonces visualizarse por TC o RM [31]. El bronquio supernumerario nace en la pared medial del tronco intermediario, más arriba del origen del bronquio lobar medio, y se dirige hacia el mediastino.

En caso de sintomatología incapacitante, lo cual es muy raro, se realiza la exéresis quirúrgica del bronquio anómalo y de su parénquima pulmonar.

Traqueocele

El diagnóstico es excepcional en el recién nacido o el lactante con insuficiencia respiratoria ligada a la obstrucción traqueal. Habitualmente se diagnostica en el adulto que padece signos de bronconeumopatía de repetición por la infección del divertículo. Muy rara vez se manifiestan signos de compresión recurrencial o esofágica.

La endoscopia realizada en caso de obstrucción traqueal permite visualizar el divertículo implantado en la pared posterolateral derecha de la tráquea. La TC precisa la localización del divertículo y su base de implantación.

La curación se obtiene por exéresis quirúrgica. Si la base de implantación es estrecha, es posible la exéresis seguida del cierre de la pared traqueal. Si la implantación es ancha, puede ser necesario asociar a la exéresis una resección de la zona traqueal correspondiente a la base de implantación y realizar la anastomosis traqueal.

Traqueobroncomegalia

La dilatación de la tráquea y de los grandes bronquios, denominada traqueobroncomegalia o síndrome de megatráquea de Mounier-Kuhn, puede ser congénita. Existen formas familiares y los signos de infección traqueobronquial de repetición pueden aparecer en la infancia. El diagnóstico se hace habitualmente en la edad adulta y el origen congénito es entonces más discutible. La traqueobroncomegalia se asocia a menudo a enfermedades del parénquima pulmonar o a bronquiectasias [38]. En las radiografías simples puede observarse la región

aérea traqueobronquial dilatada. Es principalmente la endoscopia la que permite visualizar la dilatación traqueal y bronquial global. El tratamiento es sintomático.

Quistes broncogénicos

Los quistes broncogénicos se desarrollan en forma de masas mediastínicas que pueden comprimir la tráquea y los bronquios y manifestarse sintomáticamente. Los quistes pueden desarrollarse más abajo, a lo largo del esófago.

Los signos de compresión traqueal son raros pero pueden aparecer durante la infancia [35]. La endoscopia pone entonces en evidencia la traqueomalacia y la compresión de la tráquea a nivel yuxtacarinal. Con la TC se visualiza el quiste.

La exéresis completa del quiste conduce a la curación.

Fístulas traqueobiliares y broncobiliares

Son raras [33]. Están ligadas al desarrollo de un primordio bronquial anómalo que se une a las vías biliares o a una forma de duplicación del tubo digestivo. La sintomatología se instala en los primeros meses de vida con infecciones respiratorias recidivantes u obstrucción traqueal. Se ha descrito un caso de atresia biliar diagnosticada en el período neonatal, donde la fístula constituía la única vía de drenaje de la bilis [6]. El diagnóstico se realiza por endoscopia traqueobronquial. La fístula se visualiza a nivel de la tráquea o de un bronquio principal. Puede ser cateterizada y observarse el trayecto fistuloso inyectando un producto de contraste por el catéter y realizando una radioscopia. El tratamiento se basa en la escisión de la fístula a nivel de la abertura traqueal o bronquial y el reestablecimiento de un drenaje biliar si el anterior es anormal [44].

Conclusión

Las anomalías congénitas de la tráquea y de los grandes bronquios comprenden malformaciones cuya manifestación clínica es muy variable, desde las anomalías asintomáticas hasta las formas que comprometen el pronóstico vital. La endoscopia de las vías aerodigestivas superiores es la exploración determinante para establecer el diagnóstico de la anomalía traqueal o bronquial. Las exploraciones radiológicas pueden completar la endoscopia o, previamente, orientar el diagnóstico, pero son generalmente insuficientes para establecerlo. La endoscopia puede tener un interés terapéutico. El tratamiento médico sintomático es esencial y a menudo suficiente para la obtención de una mejoría espontánea. Las intervenciones quirúrgicas cervicales o torácicas se consideran en las formas graves, cuando las medidas médicas sintomáticas son insuficientes o en el caso de malformaciones cuya evolución espontánea es negativa.

Cualquier referencia a este artículo debe incluir la mención del artículo original: Froehlich P, Furminieux V, Fontaine P et Morgon A. Anomalies congénitales de la trachée et des grosses bronches. Encycl Méd Chir (Editions Scientifiques et Médicales Elsevier SAS, Paris, tous droits réservés), Oto-rhino-laryngologie, 20-770-A-10, 1997, 8 p.

Bibliografía

[1] Andrews TM, Cotton RT, Bailey WW, Myer CM, Vester SR. Tracheoplasty for congenital complete tracheal rings. *Arch Otolaryngol Head Neck Surg* 1994 ; 120 : 1363-1369

[2] Benjamin B. Endoscopy in esophageal atresia and tracheoesophageal atresia. *Ann Otol Rhinol Laryngol* 1981 ; 90 : 376-382

[3] Benjamin B. Tracheomalacia in infants and children. *Ann Otol Rhinol Laryngol* 1984 ; 93 : 438-442

[4] Benjamin B, Pitkin J, Cohen D. Congenital tracheal stenosis. *Ann Otol Rhinol Laryngol* 1981 ; 90 : 364-371

[5] Blumer JR, Bauman NM, Kearns DB, Smith RJ. Distal tracheal stenosis in neonates and infants. *Otolaryngol Head Neck Surg* 1992 ; 107 : 583-590

[6] Chan YT, Ng WD, Mak WP, Kwong ML, Chow CB. Congenital bronchobiliary fistula associated with biliary atresia. *Br J Surg* 1984 ; 71 : 240-241

[7] Chen JC, Holinger LD. Congenital tracheal anomalies : pathology study using serial macrosections and review of the literature. *Pediatr Pathol* 1994 ; 14 : 513-537

[8] Couvreur J, Grimfeld A, Tournier G. La dyskinésie trachéale (trachéomalacie) chez l'enfant. Réflexions à propos de 127 cas reconnus par endoscopie. *Ann Pediatr* 1980 ; 27 : 561-570

[9] Deleon SY, Quinonez JA, Pifarre R. Aortoinnominopexy versus artery reimplantation for displaced innominate artery. *J Thorac Cardiovasc Surg* 1994 ; 107 : 947-948

[10] Diaz EM, Adam JM, Hawkins HK, Smith RJ. Tracheal agenesis. A case report and review of the literature. *Arch Otolaryngol Head Neck Surg* 1989 ; 115 : 741-745

[11] Dunham ME, Holinger LD, Backer CL, Mavroudis C. Management of severe congenital tracheal stenosis. *Ann Otol Rhinol Laryngol* 1994 ; 103 : 351-356

[12] Elfeldt RJ, Schmidt D, Thies J, Schraoder DW, Seiffert P. Deficiency of cartilage in the segmental bronchi of a child : congenital or acquired ? *Ann Thorac Surg* 1994 ; 58 : 565-567

[13] Emery JL, Haddadin AJ. Squamous epithelium in the respiratory tract of children with tracheo-eosophageal fistula. *Arch Dis Child* 1971 ; 46 : 236-242

[14] Engum SA, Grosfeld JL, West KW, Rescorla FJ, Scherer LR. Analysis of morbidity and mortality in 227 cases of esophageal atresia and/or tracheoesophageal fistula over two decades. *Arch Surg* 1995 ; 130 : 502-508

[15] Evans JA, Reggin J, Greenberg C. Tracheal agenesis and associated malformations : a comparison with tracheoesophageal fistula and the VACTERL association. *Am J Med Genet* 1985 ; 21 : 21-38

[16] Filler RM, Forte V, Fraga JC, Matute J. The use of expandable metallic airway stents for tracheobronchial obstruction in children. *J Pediatr Surg* 1995 ; 30 : 1050-1056

[17] Filler RM, Messineo A, Vinograd I. Severe tracheomalacia associated with esophageal atresia : results of surgical treatment. *J Pediatr Surg* 1992 ; 27 : 1136-1141

[18] Freeman SJ, Harvey JE, Goddard PR. Demonstration of supernumerary tracheal bronchus by computed tomographic scanning and magnetic resonance imaging. *Thorax* 1995 ; 50 : 426-427

[19] Frenkiel S, Assimes IK, Rosales JK. Congenital tracheal diverticulum. *Ann Otol Rhinol Laryngol* 1980 ; 89 : 406-408

[20] Froehlich P, Kearns DB, Seid AB, Pransky SM, Chappuis JP, Morgon A. One-stage tracheal reconstruction of congenital tracheal stenosis. *Int J Pediatr Otorhinolaryngol* 1996 ; 34 : 245-252

[21] Hiyama E, Yokoyama T, Ichikawa T, Matsuura Y. Surgical management of tracheal agenesia. *J Thorac Cardiovasc Surg* 1994 ; 108 : 830-833

[22] Holinger LD, Volk MS, Tucker GF. Congenital laryngeal anomalies associated with tracheal agenesis. *Ann Otol Rhinol Laryngol* 1987 ; 96 : 505-508

[23] Idriss FS, Deleon SY, Ilbawi MN, Gerson CR, Tucker GF, Holinger LD. Tracheoplasty with pericardial patch for extensive tracheal stenosis in infants and children. *J Thorac Cradiovasc Surg* 1984 ; 88 : 527-536

[24] Inglis AF, Kokesh J, Siebert J, Richardson MA. Vertically fused tracheal cartilage. *Arch Otolaryngol Head Neck Surg* 1992 ; 118 : 436-438

[25] Jederlinic PJ, Sicilian LS, Baigelman W, Gaensler EA. Congenital bronchial atresia. A report of 4 cases and a review of the literature. *Medecine* 1986 ; 65 : 73-83

[26] Jones DT, Jonas RA, Healy GB. Innominate artery compression of the trachea in infants. *Ann Otol Rhinol Laryngol* 1994 ; 103 : 347-350

[27] Kluth D, Steding G, Seidl W. The embryology of foregut malformations. *J Pediatr Surg* 1987 ; 22 : 389-393

[28] Koltaï PJ, Quiney R. Tracheal agenesis. *Ann Otol Rhinol Laryngol* 1992 ; 101 : 560-566

[29] Loeff DS, Filler RM, Vinograd I, Ein SH, Williams WG, Smith CR et al. Congenital tracheal stenosis : a review of 22 patients from 1965 to 1987. *J Pediatr Surg* 1988 ; 23 : 744-748

[30] Mair EA, Parsons DS. Pediatric tracheobronchomalacia and major airway collapse. *Ann Otol Rhinol Laryngol* 1992 ; 101 : 300-309

[31] Mc Guinness G, Naidich DP, Garay SM, Davis AL, Boyd AD, Mizrachi H. Accessory cardiac bronchus : CT features and clinical significance. *Radiology* 1993 ; 189 : 563-566

[32] Milstein JM, Lau M, Bickers RG. Tracheal agenesis in infants with VATER association. *Am J Dis Child* 1985 ; 139 : 77-80

[33] Narcy P, Manac'h Y, Bompard Y. À propos d'un cas de fistule trachéo-biliaire. *J Fr ORL* 1978 ; 27 : 539-551

[34] Rappaport DC, Herman SJ, Weisbrod GL. Congenital bronchopulmonary diseases in adults : CT findings. *Am J Roentgenol* 1994 ; 162 : 1295-1299

[35] Ribet ME, Copin MC, Gosselin B. Bronchogenic cysts of the mediastinum. *J Thorac Cardiovasc Surg* 1995 ; 109 : 1003-1010

[36] Rideout DT, Hayashi AH, Gillis DA, Giacomantonio JM, Lau HY. The absence of clinically significant tracheomalacia in patients having esophageal atresia without tracheoesophageal fistula. *J Pediatr Surg* 1991 ; 26 : 1303-1305

[37] Roberts CS, Biemann-Othersen H, Sade RM, Smith CD, Tagge EP, Crawford FA. Tracheoesophageal compression from aortic arch anomalies : analysis of 30 operatively treated children. *J Pediatr Surg* 1994 ; 29 : 334-338

[38] Roditi GH, Weir J. The association of tracheomegaly and bronchiectasis. *Clin Radiol* 1994 ; 49 : 608-611

[39] Saim L, Mohamad AS, Ambu VK. Congenital lobar emphysema : a case with bronchial septum. *Int J Pediatr Otorhinolaryngol* 1994 ; 28 : 241-246

[40] Schmittenbecher PP, Mantel K, Hofmann U, Berlien HP. Treatment of congenital tracheoesophageal fistula by endoscopic laser coagulation : preliminary report of three cases. *J Pediatr Surg* 1992 ; 27 : 26-28

[41] Skedros DG, Chan KH, Siewers RD, Atlas AB. Rigid bronchoscopy balloon catheter dilation for bronchial stenosis in infants. *Ann Otol Rhinol Laryngol* 1993 ; 102 : 266-270

[42] Smith RJ, Smith MC, Glossop LP, Bailey CM, Evans JN. Congenital vascular anomalies causing tracheoesophageal compression. *Arch Otolaryngol* 1984 ; 110 : 82-87

[43] Spitz L, Kiely E, Brereton RJ. Esophageal atresia : five-year experience with 148 cases. *J Pediatr Surg* 1987 ; 22 : 103-108

[44] Tekant GA, Joseph VT, Cheah SL. Congenital tracheobiliary fistula. *J Pediatr Surg* 1994 ; 29 : 594-595

[45] Triglia JM, Guys JM, Louis-Borrione C. Tracheomalacia caused by arterial compression in esophageal atresia. *Ann Otol Rhinol Laryngol* 1994 ; 103 : 516-521

[46] Tucker GF, Ossoff RH, Newman AN, Holinger LD. Histopathology of congenital subglottic stenosis. *Laryngoscope* 1979 ; 89 : 866-876

[47] Van Klaveren RJ, Morshuis, WJ, Lacquet LK, Cox AL, Festen J, Heystraten FM. Congenital bronchial atresia with regional emphysema associated with pectus excavatum. *Thorax* 1992 ; 47 : 1082-1083

[48] Wailoo WP, Emery JL. The trachea in children with tracheoesophageal fistula. *Histopathology* 1979 ; 3 : 329-338

[49] Wiatrak BJ, Myer CM, Cotton RT. Atypical tracheobronchial vascular compression. *Am J Otolaryngol* 1991 ; 12 : 347-356

[50] Wiseman NE, Duncan PG, Cameron CB. Management of tracheo-bronchomalacia with continuous positive airway pressure. *J Pediatr Surg* 1985 ; 20 : 489-493